# Introducción a la Unidad 1

Vea este video en la versión online de la clase
Unidad 1 "Dolor abdominal agudo". Elaborada por el Dr. Dr. Darwin Girón, médico especialista en urgencia y docente Clínica Universidad de los Andes.

En esta unidad revisaremos los siguientes artículos:

1. Dolor abdominal en urgencia
2. Cuadros específicos en urgencias gastroenterológicas

## Objetivo de la Unidad

- Identificar herramientas para la evaluación y el manejo inicial del paciente que consulta por dolor abdominal en urgencia
- Abordar la patología perianal más frecuente en el servicio de urgencia, resumiendo su forma de presentación y describiendo el manejo inicial.

# Dolor Abdominal en Urgencia

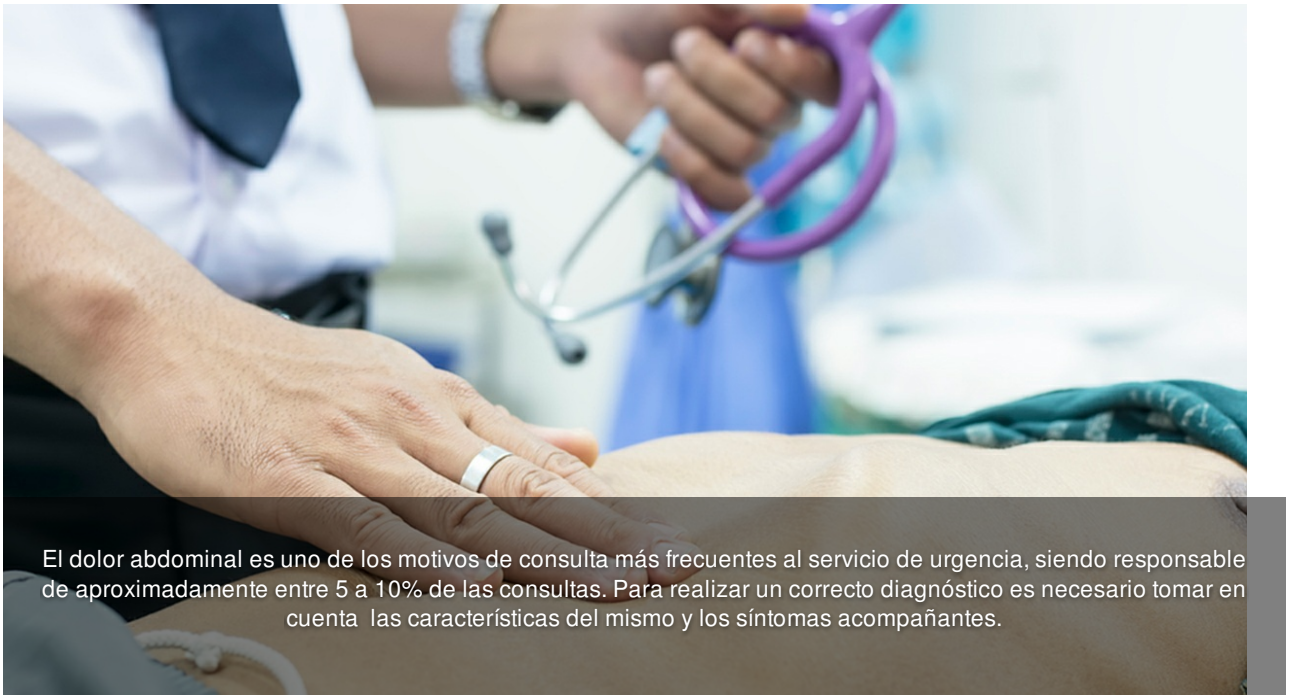

El dolor abdominal es uno de los motivos de consulta más frecuentes al servicio de urgencia, siendo responsable de aproximadamente entre 5 a 10% de las consultas. Para realizar un correcto diagnóstico es necesario tomar en cuenta las características del mismo y los síntomas acompañantes.

## Epidemiología

El dolor abdominal es una causa frecuente de consulta en los servicios de urgencia. En la mayoría de las series comprende de 5 a 10% de las consultas en este servicio y en algunas series estadounidenses puede llegar incluso al 25%. De estas consultas aproximadamente el 10% necesitará cirugía, el 25 a 40 % quedará con un diagnóstico de dolor abdominal indiferenciado, el 12% tendrán un origen ginecológico y un 12% serán explicados por infecciones del tracto urinario.

Es relevante decir que de los pacientes con diagnóstico de dolor abdominal indiferenciado: el 80% habrán sido dados de alta con mejoría de su dolor abdominal o lo dejarán de sentir en las próximas 48 horas, por lo que en general es un motivo de consulta de bajo riesgo, razón por la cual debemos ser aún más precisos en pesquisar aquellos con potencial riesgo a la hora de evaluarlos en el servicio de urgencia.

## Reconocer el paciente alto riesgo

En esta unidad daremos importancia a grupos de mayor riesgo, donde se encuentran:

### Adultos mayores

• Los adultos mayores que tienen una mortalidad 8 veces mayor que los pacientes jóvenes y esta mortalidad aumenta por cada año de vida.
• La capacidad diagnóstica disminuye.
• Presentación atípica y rápidamente progresiva.
• Riesgo de catástrofe vascular aumentada sobre los 70 años (isquemia mesentérica, síndrome aórtico agudo, Infarto agudo al miocardio, que se presenta con dolor abdominal, etc.).
• 2/3 de los adultos mayores requieren hospitalización y 1/3 va a requerir resolución quirúrgica.

### Inmunosuprimidos

• Sintomatología desproporcionada a examen físico y paraclínicos.
• Hallazgos atípicos (falla inflamación local, ausencia de fiebre, disminución de respuesta inflamatoria sistémica, exámenes de laboratorio no concluyentes).

### Mujeres en edad fértil

• Patología ginecológica toma relevancia como causante del dolor en el 20% de los casos.
• Siempre considerar prueba de embarazo.
• Considere embarazo ectópico o torsión ovárica.
• El examen físico tiene variaciones, sobre todo en condición de embarazo conocido donde el dolor en fosa iliaca derecha, pensando en apendicitis, pierde su sensibilidad y especificidad.

### Cirugía previa

• Sospechar con antecedentes y examen físico.
• Obstrucción intestinal donde las bridas serán el causante del 70 % de esta patología.
• Cirugía bariátrica: sospechar infecciones de sitio operatorio fuga de anastomosis.
• Cirugía reciente.
• Antecedente de patología inflamatoria intestinal.

# Fisiopatología

El dolor abdominal se clasifica según su origen en: visceral, somático o referido.

**Visceral:** se origina en el peritoneo visceral, mal localizado, por estimulación de receptores inervados por el sistema autónomo y su localización depende del origen embrionario.

El dolor de las estructuras del intestino anterior está localizado típicamente en el epigastrio; mientras que el dolor de las estructuras del intestino medio se percibe en la región periumbilical. Las estructuras del intestino posterior usualmente producen dolor en la región suprapúbica. Las estructuras retroperitoneales como la aorta y riñones producen dolor en el dorso.

**Origen Embrionario del Tracto Gastrointestinal**

| | | Intestino anterior | | Intestino medio | | Intestino posterior | |
|---|---|---|---|---|---|---|---|
| Suministro de Sangre | | Tronco Celiaco | | Arteria Mesentérica Superior | | Arteria Mesentérica Inferior | |
| Órganos | Esófago inferior | - Esófago<br>- Bazo<br>- Estómago<br>- Hígado<br>- Vesícula biliar<br>- Páncreas<br>- 1era. y 2da. porción del duodeno | Papila duodenal mayor | - 3ra. y 4ta. porción del duodeno<br>- Yeyuno<br>- Íleon<br>- Apéndice<br>- Colon Ascendente<br>- Ciego<br>- 2/3 proximales del colon transverso | 2/3 Colon transverso | - 1/3 distal del colon transverso<br>- Colon descendente<br>- Colon sigmoides<br>- Recto<br>- Canal Anal Superior<br>- Seno urogenital | Canal anal superior |

**Somático:** se origina de estímulos sensados por receptores localizados en el peritoneo parietal, cuya inervación depende de nervios espinales por lo que permite una mejor localización del mismo. Ejemplo: dolor en fosa iliaca derecha en apendicitis aguda.

**Referido:** por compartir aferencias comunes con otras localizaciones. Ejemplo: omalgia en el caso de irritación subdiafragmática.

# Afrontamiento General

Se deben realizar concomitantemente tres procesos:

- Evaluación inicial/estabilización hemodinámica.
- Manejo del dolor.
- Estudio etiológico.

## 1. Evaluación inicial:

Como todo paciente que ingresa a un servicio de urgencia, la evaluación primaria se realiza con el algoritmo ABCDE, determinando su estabilidad y tiempo para mayor estudio.

Especial interés tiene en estos pacientes la letra C. En caso de shock se deberá realizar un manejo activo con volumen y en caso de sospecha de hemorragia hemoderivados (el uso de betabloqueo en ancianos puede enmascarar signos iniciales de shock).

Como parte fundamental de la letra C, en Medicina de Urgencia se contempla también la letra U, que se refiere a la evaluación ultrasonográfica, que aporta información de utilidad en el enfrentamiento inicial del paciente con shock: presencia de líquido libre, diámetro de la aorta, etc.

En Urgencia, la evaluación ultrasonográfica puede entregar información clave para el manejo del cuadro.

## 2. Manejo del dolor:

El manejo del dolor ha sido motivo de larga controversia, pues podría enmascarar o minimizar cuadros potencialmente graves. En el estado actual de desarrollo de la medicina, y con la disponibilidad de múltiples herramientas de apoyo diagnóstico, no es aceptable mantener al paciente con dolor. Se pueden utilizar opioides de corta duración (fentanilo), AINES o antiespasmódicos según la sospecha diagnóstica.

## 3. Estudio etiológico:

Existe una gran gama de patologías que pueden explicar el dolor abdominal, tanto de origen abdominal como extra abdominal, que no se pueden pasar en ninguna circunstancia y deben estar en el pensamiento del médico que trabaja en el servicio de urgencia; por ejemplo, el síndrome coronario agudo, sobre todo cuando compromete la pared inferior y se puede presentar con dolor abdominal, la cetoacidosis diabética, el embolismo pulmonar, torsión testicular y la falla cardiaca congestiva.

A continuación, observamos las patologías extra abdominales que pueden presentarse en el servicio de urgencias con dolor abdominal:

| Important Extra-Abdominal Causes of Abdominal Pain | |
|---|---|
| **Systemic**<br>• Diabetic ketoacidosis<br>• Alcoholic ketoacidosis<br>• Uremia<br>• Sickle cell disease<br>• Porphyria<br>• Systemic lupus erythematosus.<br>• Vasculitis<br>• Glaucoma<br>• Hyperthyroidism<br>• Hyperparathyroidism<br>• Henoch-Schönlein purpura<br>• Opioid withdrawal<br><br>**Toxic**<br>• Methanol poisoning<br>• Heavy-metal toxicity<br>• Scorpion bite<br>• Black Widow spider bite<br><br>**Infectious**<br>• Streptococcal pharyngitis (more often in children)<br>• Rocky Mountain spotted fever<br>• Mononucleosis | **Neurologic**<br>• Spinal radiculopathy<br>• Abdominal epilepsy<br>• Tabes dorsalis<br><br>**Thoracic**<br>• Myocardial infarction/unstable angina<br>• Myocarditis<br>• Pneumonia<br>• Pneumothorax<br>• Pulmonary embolism<br>• Herniated thoracic disc (neuralgia)<br>• Esophageal rupture (Boerhaave syndrome)<br><br>**Genitourinary**<br>• Testicular torsion<br>• Renal colic<br><br>**Abdominal wall**<br>• Muscle spasm<br>• Muscle hematoma<br>• Herpes zoster |

*Fuente: Colucciello, Stephen. "Assessing abdominal pain in adults: a rational, cost-effective, and evidence-based strategy." Emergency medicine practice vol. 21,6 (2019): 1-32*

Clásicamente se ha enseñado el enfrentamiento del dolor abdominal separando de nuestra estructura anatómica en nueve cuadrantes. El problema de esto es que es anatómico y el dolor de los pacientes no siempre sigue este orden anatómico, por tanto, en el abordaje del servicio de urgencias esta división tiene poca utilidad.

Se propone un enfrentamiento enfocado hacia el paciente y sus patologías asociado a la historia clínica y el examen físico, donde nuestra primera prioridad será identificar patologías que pongan en riesgo la vida de nuestro paciente.

**a) Historia clínica:**

Como siempre, una buena historia clínica es fundamental para llegar a un diagnóstico adecuado. Se debe preguntar sobre tiempo de inicio, velocidad de instalación, intensidad, localización, irradiación, carácter, cambios con la posición, factores atenuantes o agravantes, episodios previos y síntomas acompañantes.

Las claves en la anamnesis son:

- Escuche al paciente.
- Espere un tiempo a que el paciente manifieste sus síntomas.
- Evite interrupciones.
- Haga preguntas abiertas.

Con esta información puede hacer preguntas específicas y cerradas para completar una adecuada historia clínica. Entregan las características y la inervación abdominal, la localización anatómica en un paciente con dolor abdominal agudo muchas veces no tiene la utilidad que puede tener en servicios ambulatorios.

Dentro de la anamnesis tal vez una de las informaciones más relevantes es el inicio del dolor ICTAL; siempre se debe sospechar una condición grave, pues sugiere la rotura, obstrucción o torsión de una estructura abdominal (hasta el 47% de los adultos mayores reportan un dolor gradual con úlcera péptica perforada), esto excluye el cólico renal que suele tener un desenlace benigno.

La intensidad del dolor tiene una mala correlación con la patología, los ancianos tienen mecanismos muy atenuados en respuesta al dolor. La evolución del dolor también es relevante, ya que el aumento progresivo no es característico de una patología benigna.

**b) Examen físico:**

Evaluar estado general, fiebre, hidratación, presencia de ictericia y examen por sistemas completo.

Dentro del examen abdominal, la inspección nos puede entregar información sobre cicatrices de cirugías previas, presencia de hematomas que sugieran sangrado retroperitoneal, o vesículas con distribución de dermatomo en caso de Herpes Zoster. Los ruidos hidroaéreos aumentados de frecuencia y tonalidad orientan hacia una obstrucción intestinal y, por el contrario, la ausencia de ruidos hidroaéreos puede estar en el contexto de una peritonitis con íleo secundario.

La parte más importante del examen abdominal es la palpación. Existen muchos falsos positivos para los signos clásicos de irritación peritoneal.

Dentro de los signos poco utilizados y que pueden tener una utilidad clínica están la prueba de la tos, que permite identificar con sensibilidad casi perfecta y una especificidad del 95% la irritación peritoneal; y el Signo de Carnett, que consiste en –una vez identificado el punto de mayor dolor- pedir al paciente que coloque los brazos cruzados sobre el tórax y se incorpore, pero sin sentarse completamente. El examinador mantiene la palpación sobre la zona dolorosa y si se produce el mismo o más dolor, la prueba es positiva para irritación de la pared abdominal a ese nivel, haciendo improbable una patología intraabdominal. Siempre se debe realizar la palpación abdominal tanto en reposo como en valsalva para evaluar la presencia de defectos de la pared.

No olvidar hacer un adecuado examen pélvico. En mujeres debe ser de rutina el examen rectal, sobre todo en búsqueda de sangrado, y en hombres un examen testicular sobre todo en búsqueda de torsión testicular que puede presentarse como dolor abdominal.

**c) Signos clínicos:**

1. Signo de rebote o Bloomberg: sensibilidad 63 a 82% especificidad de 69 a 90% en apendicitis.
2. Cough test: sensibilidad 80 al 95% especificidad 40 50%.
3. Psoas: sensibilidad 16% especificidad 95% LR 2.4 para apendicitis.
4. Obturador sensibilidad 8% especificidad 94% LR 2.4 para apendicitis.
5. Rovsing: sensibilidad 22 a 68 % especificidad 58 a 96 % para apendicitis.
6. Murphy: sensibilidad 87% especificidad 5 % LR 2.8 para colecistitis.
7. Masa abdominal pulsátil LR 12 a 15.6 para aneurisma de aorta abdominal.

En la siguiente tabla observamos consideraciones clínicas basadas en el diagnóstico:

| Classic presentation and clinical consideration based on diagnosis | | |
|---|---|---|
| Differential Diagnosis | Classic Presentation | Considerations |
| Appendicitis | Periumbilical abdominal pain localizing to RLQ, anorexia, nausea, fever | RLQ tenderness is LR+ = 8.0.<br>Psoas sign is LR+ = 2.38. |
| Bowel obstruction | Abdominal distention, nauseaanorexia, constipation | Distention is LR+ = 5.6-16.8. |
| Cholecystitis | Periumbilical abdominal pain localizing to RUQ, anorexia, nausea, fever | Murphy sign is a strong positive predictor of cholecystitis: LR+ = 2.8. |
| Diverticulitis | LLQ, fever | Localizing tenderness in LLQ is LR+ = 10.4. |
| EP | Abdominal pain, amenorrhea, vaginal bleed | Presence of cervical motion tenderness, peritonitis, and lateralizing symptoms all increase the likelihood of EP. |
| Mesenteric ischemia | Abdominal pain out of proportion with examination finding, nausea, anorexia | Presence of peritonitis, abdominal distention, or diffuse pain can be suggestive of diagnosis. |
| Pancreatitis | Abdominal pain radiating to back, nausea, vomiting | Grey-Turner or Cullen sign can suggest necrotizing pancreatitis. |
| Perforated viscus | Severe generalized abdominal pain, peritoneal sign | |
| Peptic ulcer disease | Epigastric pain that is associated with food intake | |
| Ovarian torsion | Sudden onset of severe, unilateral lower abdominal pain, nausea | A known history of ovarian cyst/mass increases the likelihood of torsion. |
| Ruptured AAA | Abdominal pain and/or back pain + pulsatile abdominal mass | Pulsatile abdominal mass LR+ for presence of AAA = 12.0-15.6 |
| Ureterolithiasis | Acute onset flank pain radiating to groin, nausea | it can mimic ruptured AAA. |

*Fuente: Colucciello, Stephen. "Assessing abdominal pain in adults: a rational, cost-effective, and evidence-based strategy." Emergency medicine practice vol. 21,6 (2019): 1-32.*

**d) Paraclínicos:**

A diferencia de una imagen abdominal como ecografía o tomografía, el resto de paraclínicos muchas veces genera más confusión que respuestas para el clínico que está evaluando un paciente con dolor abdominal, sobre todo los parámetros inflamatorios (53% de las patologías abdominales severas no eleva leucocitos y su recuento es normal hasta en 60% de las apendicitis, respecto a la PCR tiene una sensibilidad de 62 a 66% para apendicitis aguda y esta se reduce después de las 12 horas de inicio del dolor).

El lactato es útil para detectar shock y sepsis y no es específico para isquemia, sus niveles además se pueden ver afectados por la función hepática y renal del paciente.

El examen de orina también puede confundir, pues un 20 a 30 % de las apendicitis presentan una orina inflamatoria, 87% de los pacientes con rotura de aneurisma aórtico abdominal se presentan con hematuria y aproximadamente 10% de los cálculos renales no presentan hematuria.

Según la velocidad de instalación del cuadro, pudiera inicialmente no haber alteraciones en los exámenes de laboratorio y estos deben dirigirse hacia la patología que se está sospechando, dentro de lo que se puede incluir troponina, glucemia, electrocardiograma beta HCG, lipasa y pruebas hepáticas.

Si pudiera requerir resolución quirúrgica o necesidad de transfusión de hemoderivados, deberán solicitarse pruebas de coagulación, clasificación sanguínea y pruebas cruzadas. En caso de cuadros que requieran el inicio de antibioticoterapia, valorar la necesidad de cultivar previamente.

**e) Imágenes:**

La ecografía al lado de la cama del paciente aporta información importante para el médico especialista en medicina de urgencias que está evaluando el paciente, por ejemplo, es útil para medir la circunferencia de la aorta abdominal, que no debe superar los 3 cm de diámetro. También es útil para evaluar líquido libre abdominal y el origen cardíaco del dolor abdominal evaluando las ventanas cardiacas. Es también es el examen de elección en pacientes embarazadas.

La ecografía es el examen inicial para evaluación del hígado y la vía biliar, pudiendo complementarse en casos de dilatación de la vía biliar con colangiografía por resonancia magnética.

La tomografía axial computada (TAC), usualmente es el examen de elección, sobre todo en pacientes con un cuadro poco claro, ya que permite la evaluación de la mayoría de las estructuras intraabdominales. La fase con contraste vascular será de utilidad para evaluación de las estructuras vasculares y un TAC sin contraste (pieloTAC) será suficiente en caso de sospecha de urolitiasis no complicada.

La radiografía de abdomen simple tiene poca utilidad, eleva el costo de la atención y expone al paciente a radiación innecesaria. Se reserva para los casos en que no hay disponibilidad de TAC, pudiendo evaluar presencia de aire libre subdiafragmático en sospecha de perforación de víscera hueca, niveles hidroaéreos en sospecha de obstrucción intestinal, localización de un cuerpo extraño ingerido y localización de catéteres.

**f) Laboratorio:**

Según la velocidad de instalación del cuadro, pudiera inicialmente no haber alteraciones en los exámenes de laboratorio. Generalmente se solicitará un recuento hematológico, proteína C reactiva, glicemia y función renal en todos los pacientes que requieran estudio de laboratorio. Otros exámenes dependerán de la localización del dolor y la sospecha diagnóstica. Ej: pruebas hepáticas y lipasa en dolor en hemiabdomen superior, examen de orina y BHCG en dolor hipogástrico, ECG y troponina en epigastralgia en paciente añoso o diabético, etc. Si pudiera requerir resolución quirúrgica o necesidad de transfusión de hemoderivados deberán solicitarse pruebas de coagulación, clasificación sanguínea y pruebas cruzadas. En caso de cuadros que requieran el inicio de antibioticoterapia, valorar la necesidad de pancultivar previamente.

El siguiente esquema representa una propuesta de algoritmo de abordaje:

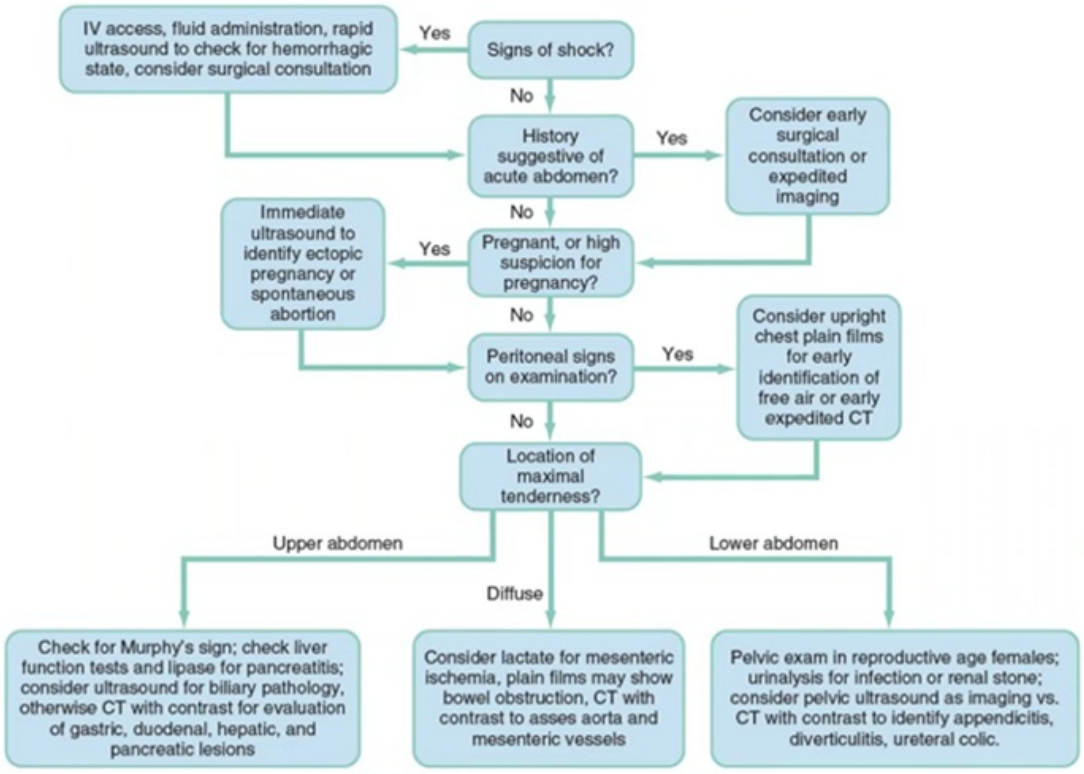


Diagnostic algorithm for abdominal pain. *CT*, Computed tomography; *IV*, intravenous.

*Fuente: Vaghef-Davari, Farzad et al. "Approach to Acute Abdominal Pain: Practical Algorithms." Advanced journal of emergency medicine vol. 4,2 e29. 8 Nov. 2019.*

# Cuadros específicos en urgencias gastroenterológicas

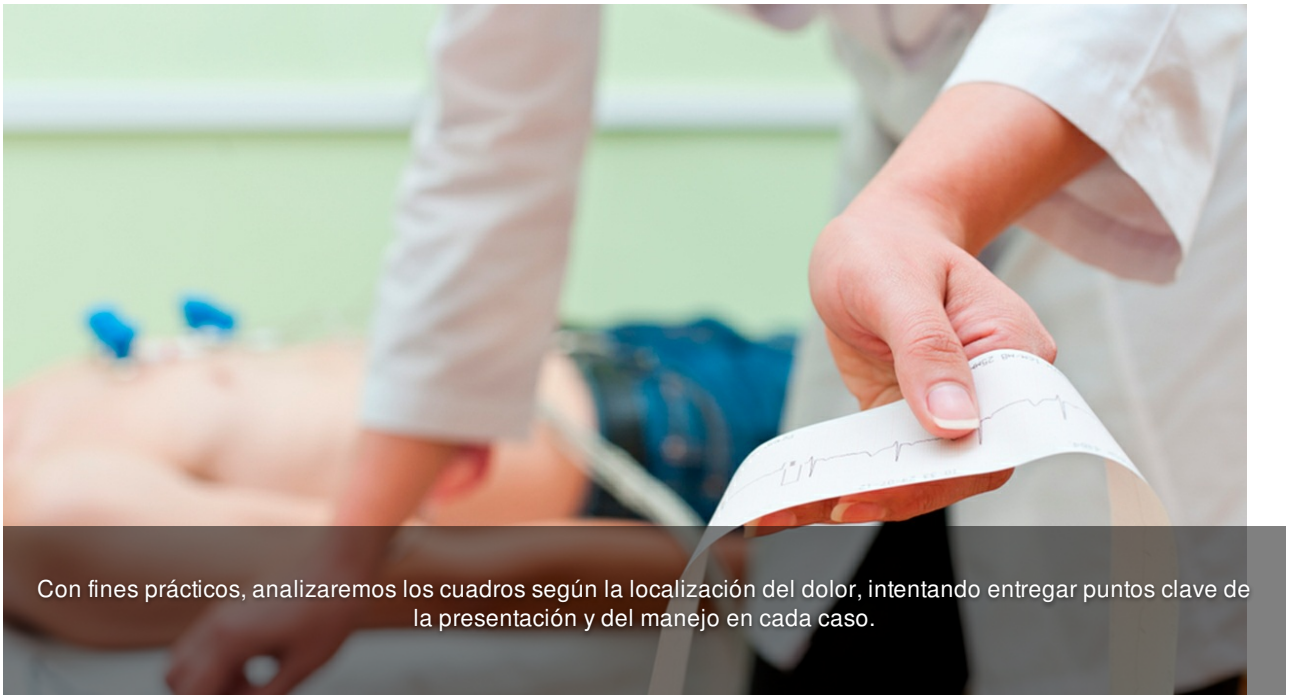

Con fines prácticos, analizaremos los cuadros según la localización del dolor, intentando entregar puntos clave de la presentación y del manejo en cada caso.

Si bien existen causas médicas de dolor abdominal como son la cetoacidosis diabética, las crisis adisonianas, la porfiria, el infarto agudo al miocardio, etc., exceden los objetivos de este capítulo.

Según la localización del dolor, la siguiente figura señala los principales cuadros específicos.

## Cuadros probables según localización del dolor

### Hipocondrio derecho

- Hepatitis
- Colecistitis
- Colangitis
- Pancreatitis
- Absceso Subfrénico
- Neumonía

### Epigastrio

- Úlcera Gastroduodenal
- Gastritis Aguda
- Enfermedad por reflujo gastroesofágico
- Pancreatitis aguda
- Infarto agudo de miocardio
- Pericarditis
- Rotura de aneurisma de aorta

## Hipocondrio izquierdo

- Absceso esplénico
- Infarto esplénico
- Rotura de bazo
- Pancreatitis
- Neumonía

## Fosa ilíaca derecha

- Apendicitis aguda
- Enfermedad inflamatoria intestinal
- Adenitis mesentérica
- Cólico renal
- Pielonefritis
- Salpingitis
- Endometriosis
- Embarazo ectópico

## Mesogastrio

- Gastroenteritis
- Obstrucción intestinal
- Rotura de aneurisma de aorta
- Apendicitis aguda precoz
- Isquemia mesentérica

## Fosa ilíaca izquierda

- Diverticulitis
- Colitis isquémica
- Cólico renal
- Pielonefritis

## Epigastrio/Hipocondrios:

### Gastritis aguda/Síndrome ulceroso

Dolor aumenta con la ingesta de alimentos en el caso de la primera y se alivia en la segunda. Ambos se manejan con inhibidores de la bomba de protones y proquinéticos para acelerar el vaciamiento gástrico. Es importante no olvidar solicitar una endoscopia digestiva alta (EDA) ambulatoria para realizar pesquisa precoz de lesiones proliferativas.

### Hemorragia digestiva alta

Hipotensión, palidez, hematemesis y melena pueden ser síntomas acompañantes. Según la estabilidad del paciente requerirá la realización en el mismo servicio de urgencia de una EDA diagnóstica/terapéutica. Requiere reanimación con volumen, pero considerando el concepto de hipotensión permisiva para evitar mayor sangrado antes de controlar la fuente del mismo. Inhibidores de la bomba de protones en altas dosis son la piedra angular de su manejo, que se discutirá en profundidad en el capítulo respectivo.

### Pancreatitis aguda

Se caracteriza por dolor en faja, que pudiera irradiarse a dorso, acompañado de vómitos repetidos. Solicitar lipasa, amilasa, pruebas hepáticas, triglicéridos (y resto de exámenes para calcular Apache). Si existe patrón colestásico solicitar ecografía o colangioresonancia para evaluar obstrucción de la vía biliar. De lo contrario, TAC diferido para clasificación imagenológica. Manejo principalmente con régimen cero, volumen y analgesia.

### Hepatitis aguda

En general, se manifiesta por ictericia y fiebre, con antecedente de contacto. El manejo es de soporte y requiere la evaluación del tiempo de protrombina como predictor de falla hepática aguda. Además, debe efectuarse estudio etiológico para descartar infecciones de transmisión sexual.

### Cólico biliar

La ecografía mostrará con colelitiasis y/o barro biliar sin signos de colecistitis aguda. El manejo es con antiespasmódicos y antieméticos. En caso de cólico biliar prolongado tendría indicación de cirugía.

### Colecistitis aguda

La ecografía mostrará presencia de colelitiasis y/o barro biliar, con una vesícula distendida y de paredes engrosadas. Murphy ecográfico (+). Requiere resolución quirúrgica.

### Colangitis aguda

La clásica presentación es la triada de Charcot (fiebre, dolor e ictericia), o bien la ¨Pentada de Reynolds (triada de Charcot + confusión mental e hipotensión). Rápidamente pancultivar, antibiótico precoz, apoyo hemodinámico, evaluar y resolver eventual obstrucción de vía biliar. Cuadro con alta letalidad.

En el caso de la Hepatitis aguda, esta se presenta con ictericia y fiebre y se debe indagar en los antecedentes de posible contacto. También corresponde un estudio etiológico para descartar infecciones de transmisión sexual.

***Mesogastrio:***

### Gastroenteritis aguda

Cuadro de manejo sintomático. En general, resolución espontánea, no requiere mayor estudio.

### Obstrucción intestinal

Se presenta como ausencia de deposiciones y eliminación de gases, puede asociarse a vómitos fecaloídeos, el dolor es desmesurado y generalmente existe el antecedente de cirugías previas. Tacto rectal mandatorio para descartar fecaloma u otra causa de obstrucción de la ampolla rectal. Diagnóstico por TAC.

### Aneurisma de aorta abdominal

Requiere un alto índice de sospecha, el dolor también puede comprometer el tórax, es de carácter transfixiante y de inicio súbito, se puede detectar una masa pulsátil al examen y pudiera acompañarse de hipotensión y sincope. Examinar en búsqueda de eventual presencia de signos de hemorragia retroperitoneal: signos de Cullen, Grey-Turner, hematoma escrotal, neuropatía extremidades inferiores por compresión del nervio femoral. El examen de elección es el AngioTAC, la ecografía tiene buena sensibilidad para detectar aneurismas, pero menos utilidad para identificar un desgarro o una hemorragia retroperitoneal. El manejo se basa en el control de la presión arterial y la frecuencia cardiaca para disminuir las fuerzas de cizallamiento. Evaluación urgente por cirugía vascular.

### Isquemia mesentérica

También requiere alto índice de sospecha. Lo más característico es un dolor desmesurado, que puede acompañarse de diarrea con sangre. El diagnóstico es por AngioTAC. Cuadro con alta letalidad. Evaluación urgente por cirugía vascular.

***Fosas iliacas/hipogastrio:***

### Apendicitis aguda

El dolor inicialmente es difuso, en epigastrio o periumbilical, posteriormente migra a fosa iliaca derecha. En caso de un apéndice retrocecal puede tener presentación atípica, con dolor en flanco derecho o fosa lumbar. Se acompaña clásicamente de anorexia. Requiere resolución quirúrgica.

### Diverticulits aguda

El dolor generalmente es en fosa iliaca izquierda o flanco izquierdo, puede tener antecedente conocido de diverticulosis. Si no hay complicación, en general es de manejo médico con antibióticos y analgesia. En caso de episodios repetidos o complicación puede requerir cirugía.

### Enfermedad inflamatoria intestinal

El dolor es importante y se acompaña, en general, de deposiciones con sangre. En el caso de la Enfermedad de Crohn se asocia a lesiones perianales recurrentes, por loq ue debe tenerse en consideración como diagnóstico diferencial de las mismas. Requiere mayor estudio y manejo por especialidad.

### Síndrome de intestino irritable

Se trata de dolor funcional y de localización variable, generalmente localizado en el marco colónico, Se alivia al defecar, sin baja de peso u otros signos de alarma. Requiere estudio por especialidad para diagnóstico diferencial.

### Embarazo ectópico

Se puede presentar como shock, requiere manejo inicial enérgico y ante la sospecha debe solicitarse BHCG y evaluación urgente por ginecología.

### Endometriosis

Dolor se relaciona al ciclo menstrual, con episodios repetidos. Puede asociarse a útero en retroversoflexión. Se maneja con AINES, uso de anticonceptivos y eventual cirugía para remover los implantes endometriales.

### Dismenorrea

Dolor con relación al ciclo menstrual, con episodios repetidos. Manejo con AINES y uso de anticonceptivos.

### Cistitis Aguda

Se caracteriza por dolor en hipogástrico, acompañado de síntomas urinarios bajos (pujo, tenesmo, polaquiuria). Tomar Urocultivo e iniciar antibiótico empírico hasta resultado. Manejo sintomático con antiespasmódicos idealmente específicos de vía urinaria.

### Prostatitis Aguda

Puede presentarse como un paciente séptico, sin foco evidente, los síntomas urinarios pueden o no estar presentes, la orina puede estar turbia y con mucosidades y puede acompañarse de dolor al defecar.

### Cólico renal

El cuadro típico es dolor en la fosa lumbar que se irradia a anterior, pudiendo comprometer genitales; se asocia a naúseas/vómitos, agitación psicomotora y cambios macroscópicos en la orina. Lo principal es el manejo del dolor y naúseas. Se solicitará PieloTAC para determinar el tamaño del cálculo. En general hasta 5 mm se manejan con terapia expulsiva (abundantes líquidos, deambular, tamsulosina, AINES). Evitar antiespasmódicos, pues retrasaran eliminación del cálculo. Sobre 5 mm o dolor persistente requiere evaluación por urología.

## Urgencias Proctológicas

A continuación, abordaremos la patología perianal más frecuente en el servicio de urgencia, resumiendo su forma de presentación y describiendo el manejo inicial.
Los síntomas proctológicos más frecuentes son dolor perianal, aumento de volumen, sangrado y secreción anal. Generalmente la vergüenza y el pudor asociados retrasan la consulta oportuna. El examen básico consta de inspección perianal y tacto rectal.

**Fisura anal:** el síntoma cardinal es el dolor, que se inicia en el momento de pasar la deposición y puede persistir por varias horas posterior a la defecación. Al examen se evidencia una solución de continuidad de la piel de forma ovalada que se localiza habitualmente en la línea media posterior y menos frecuentemente en la línea media anterior, pueden asociarse a la presencia de un plicoma centinela o papila anal hipertrófica. El tacto rectal es muy doloroso y se evidencia hipertonía del canal anal.

En caso de ubicación no habitual o fisura indolora, se deberá sospechar otras patologías como enfermedad inflamatoria intestinal, tuberculosis, sífilis, VIH, entre otras.

Fisiopatológicamente existe hipertonía del esfínter interno, lo que se asocia a alteración del flujo sanguíneo en especial en los cuadrantes posterior y anterior lo que es concordante con la localización más frecuente. Por lo mismo, el manejo se basa en medidas que disminuyan la hipertonía esfinteriana: dieta alta en fibra (para disminuir el ciclo dolor/hipertonía), baños de asiento con agua caliente (actúan como analgésico local y disminuye espasmo muscular), cremas con bloqueadores de canales del calcio (nifedipino gel al 0.2%) y toxina botulínica. En casos que no responden, puede realizarse una esfinterotomía lateral interna, pero seleccionando los casos por el riesgo de incontinencia fecal residual.

**Abscesos Anorrectales:** se originan habitualmente en la infección de las glándulas anales y, según su extensión, pueden ser perianales o isquiorrectales. Si no son evidentes al examen físico, requieren estudio con imágenes: resonancia magnética de pelvis o endosonografía anal. El absceso perianal es el más común y se presenta como molestia perianal inespecífica, que posteriormente evoluciona a aumento de volumen fluctuante y eritema. Deben tenerse en cuenta etiologías menos habituales como trauma local, enfermedad de Crohn, VIH, ITS, radiación, etc.

El manejo es quirúrgico y debe realizarse seguimiento por la alta tasa de recidiva

El 80% de los pacientes puede desarrollar a largo plazo una fístula

El uso de antibióticos no está indicado en pacientes inmunocompetentes, pero debe considerarse en abscesos profundos, inmunosuprimidos, diabéticos, portadores de valvulopatía cardíaca, etc.

**Gangrena de Fournier:** fasceitis necrotizante de la zona perianal que puede comprometer la zona genital y la cara anterior del abdomen. En general no compromete testículos, por tener irrigación diferente. Cuadro grave, rápidamente progresivo, polimicrobiano, se asocia a signos sistémicos de sepsis. Se presenta generalmente en hombres entre 30 y 60 años con inmunocompromiso. Requiere manejo agresivo con antibióticos de amplio espectro y debridamiento amplio. Mortalidad del 20%.

**Hemorroides externas trombosadas:** son dolorosas y pueden tener el aspecto de una tumoración de color morado que sobresale del recto. El manejo es con baños de asiento caliente, 15 minutos tres veces al día y después de cada deposición, esteroides y analgésicos tópicos.

En caso de menos de 48 horas. de evolución se puede realizar trombectomía con anestesia local e incisión elíptica; posteriormente se aplican gasas y vendaje compresivo. La trombectomía produce desaparición inmediata del dolor.

**Hemorroides internas:** generalmente asintomáticas, se manifiestan como rectorragia indolora o tumoración que protruye por el ano. Se trata de sangrado de origen arterial, en general autolimitado. El manejo incluye ablandadores de las deposiciones y, si sangrado es persistente, cirugía.

**Fluxión Hemorroidal:** prolapso e inflamación de los paquetes hemorroidales internos y externos, con hipertonía anal secundaria. Se presenta con edema importante y trombosis variable. El manejo es médico con reposo, baños de asiento, relajante muscular local y antiinflamatorio local, AINES y analgésicos. En caso de mala respuesta tiene indicación de cirugía.

**Quiste pilonidal abscedado:** aumento de volumen fluctuante en la porción superior de la línea interglútea. Se trata de reacción a cuerpo extraño por rotura de remanente del desarrollo embrionario. Requiere drenaje y en general no es necesario el uso de antibióticos. Posteriormente debe continuar controles con cirugía para resección definitiva.

Como conclusión, podemos señalar que el dolor abdominal es un motivo de consulta frecuente en el servicio de urgencia y, sin duda, en nuestra práctica clínica nos tocará enfrentarnos a pacientes con cuadros de presentación atípica. Sin embargo, el conocer la presentación clásica de los cuadros de mayor frecuencia es básico para desde ese conocimiento y experiencia poder atender y afrontar los casos menos habituales.

## Puntos Principales

- Entre 5 a 10% de las consultas al servicio de urgencia son por dolor abdominal. Un 10% requerirá admisión para cirugía de urgencia. Entre un 25 y 50% de los casos será dado de alta sin un diagnóstico específico.
- No se debe olvidar que el dolor abdominal puede ser manifestación principal de afecciones localizadas fuera de la cavidad abdominal. Un ejemplo clásico es la epigastralgia por infarto agudo al miocardio.
- El dolor abdominal se clasifica según su origen en visceral, somático o referido.
- El manejo del dolor es motivo de controversia, pues podría enmascarar o minimizar cuadros potencialmente graves. Con las actuales herramientas de apoyo diagnóstico, no se considera aceptable mantener al paciente con dolor.
- La ecografía es el examen inicial para evaluación del hígado y la vía biliar, pudiendo complementarse en casos de dilatación de la vía biliar con colangiografía por resonancia magnética.
- Según la localización del dolor se puede sospechar de cuadros específicos. El dolor puede ubicarse en el hipocondrio derecho, en el izquierdo, en el epigastrio, fosa ilíaca derecha, mesogastrio, fosa ilíaca izquierda o en el hipogastrio.

# Video Abordaje esquematizado del dolor abdominal

Vea este video en la versión online de la clase

# Bibliografía Unidad 1

## Referencias Bibliográficas


1 Betancur R. et al. Dolor abdominal en urgencia Rev Hosp Clín Univ Chile 2013; 25: 232 – 8.

2 Gans SL, Pols MA, Stoker J, Boermeester MA. Guideline for the Diagnostic Pathway in Patients with Acute Abdominal Pain. Dig Surg 2015;32:23–31

3 Rosen MP, Siewert B, Sands DZ, Bromberg R, Edlow J, Raptopoulos V. Value of abdominal CT in the emergency department for patients with abdominal pain. Eur Radiol (2003) 13:418–424.

4 McNamara R, Dean A. Approach to acute abdominal pain. Emerg Med Clin N Am 2011;29:159-73.

5 Panebianco N, Jahnes K, Mills A. Imaging and laboratory testing in acute abdominal pain. Emerg Med Clin N Am 2011;29:175-93.

6 Kamin R, Nowicki T, Courtney D, Powers R. Pearls and pitfalls in the emergency department evaluation of abdominal pain. Emerg Med Clin N Am 2003;21:61- 72.

7 Martinez J, Mattu A. Abdominal pain in the elderly. Emerg Med Clin N Am 2006;24: 371-88.

8 Chanana, et al. Profile of non-traumatic acute abdominal pain in ED. J Family Med Prim Care. 2015 Jul-Sep; 4(3): 422-5.

9 Charles J, Shanley, Jeffrey B Weinberger. Acute abdominal vascular emergencies. Med Clin N Am 2008;92:627-47.

10 GC Wainstein, CA Zarate. Urgencias Proctológicas. REV. MED. CLIN. CONDES - 2011; 22(5) 677-684.

11 Awais M, Rehman A, Baloch N U. Multiplanar Computed Tomography of Vascular Etiologies of Acute Abdomen: A Pictorial Review . Cureus 2018 Mar; 10(3): e2393.

12 Ostábal Artigas MI. Dolor abdominal en urgencias. Med Integral 2002;40(9):379-85

13 Shanley CJ, Weinberger JB. Acute Abdominal Vascular Emergencies. Med Clin N Am 92 (2008) 627–647

14 Tintinalli, Manual de Medicina de Urgencia, 7ma edición.